

[In italiano, per favore](#)

[In english, please](#)

APLICACIONES CLINICAS DEL APARATO DISTAL JET EN TRATAMIENTOS DE CLASE II SIN EXTRACCIONES

Aldo Carano* DDS, M.S., Spec. Orthod., Mauro Testa** Lab. Tec

Traducción al Español: Dr. Jorge Mayora Ibarra

*Adjunct Professor St Louis University, St Louis MO USA

*Visiting Professor, Department of Orthodontics, University of Ferrara, Italy

**Visiting Professor, Department of Orthodontics, University of Chieti, Italy

Corresponding author: Dr. Aldo Carano Lungomare 15, 74100, Taranto Italy; fax, +39-099-4533077

RESUMEN

El uso de las llamadas mecánicas de "distalización" para corregir las maloclusiones de Clase II es una modalidad de tratamiento común. Este tipo de mecanoterapia es típicamente usado en pacientes con protrusión maxilar esquelética y/o protrusión dentoalveolar. La mayoría de los enfoques tradicionales para la distalización molar requieren de una considerable cooperación de parte de los pacientes para tener éxito. Más recientemente, la subjetividad y los problemas para predecir la conducta de los pacientes, han guiado a muchos clínicos a diseñar aparatos que minimicen el tener que depender de la cooperación de los pacientes, y que estén bajo el control del clínico. A una distancia relativa del Pendulo, está el Distal Jet como otro método para distalar molares sin la cooperación activa del paciente. Este aparato tiene muchas cosas en común con el Pendulo, pero tiene dos ventajas. Primero, los molares superiores son distalizados sin el movimiento lingual que ocurre con el Pendulo. Segundo, el Distal Jet se puede convertir fácilmente en un arco de Nance después de que se ha completado la distalización molar. Se describe la secuencia completa de la corrección de la Clase II después de la distalización molar en pacientes en crecimiento y en pacientes adultos.

INTRODUCCION

La Clase II es un heterogéneo grupo de maloclusiones que representan el más alto porcentaje de maloclusiones en la práctica ortodóntica. Los pacientes con protrusión dentoalveolar superior, sin problemas esqueléticos mayores, y con un mínimo o nada de apiñamiento inferior, son los pacientes indicados para ser tratados con distalización de molares. Así como en estos casos, los pacientes no cooperadores con una Clase II dental, también pueden ser beneficiados con la distalización del arco superior.

Historicamente, la tracción extraoral (headgear) se ha utilizado para distalizar el maxilar y los dientes superiores. Angle (1887), usó la tracción extraoral de muchas formas diferentes. Kloehe (1961) proponía el tratamiento temprano como una ventaja para guiar el crecimiento del maxilar, y para ejercer "una fuerza ligera para mover los dientes que necesitaran ser movidos". El objetivo de tratamiento era mover los dientes superiores distalmente a una relación funcional correcta con los dientes inferiores.

Graber (1955) notó que usando la tracción extraoral sobre el primer molar superior, cuando todavía no ha erupcionado el segundo molar superior, el primer molar se inclina distalmente y no se distala en cuerpo. Para prevenir la inclinación del primer molar superior, Cetlin (1983) combinó la fuerza extraoral (Head-Gear) usándola tiempo parcial con la fuerza intraoral (aparatos removibles) usando éstos tiempo completo. La fuerza de los aparatos removibles usándola constantemente inclina la corona distalmente mientras que el Head-Gear controla la posición de la raíz, resultando en un movimiento en cuerpo del molar. Los segundos molares superiores erupcionan normalmente sin impactaciones, mientras que el segundo premolar sigue al primer molar distalmente. Todas estas alternativas de tratamiento requieren de la cooperación del paciente.

En un intento de obtener una terapia ortodóntica rápida y fácil de repetir, la cuál no requiriera de la cooperación del paciente, recientemente se han propuesto nuevas modalidades de tratamiento para distalizar los molares superiores en el complejo campo de las terapias de Clase II sin extracciones (Wilson 1978, Cetlin y Ten Hoeve 1983, Gianelly y col. 1989, Jones y White 1992, Locatelli 199, Hilgers 1992, Bondemark y Kuroi 1992, Bondemark y col 1994). A pesar de la efectividad de la distalización, estos aparatos aún producen una discreta cantidad de mesialización del anclaje anterior, proclinación de los incisivos superiores e inclinación distal de los molares superiores.

Un estudio reciente hecho por Rana y Becher (2000), consideró los efectos del tratamiento del aparato distalizador de Wilson, y ellos reportaron que los molares se movieron distalmente alrededor de 1 mm y se inclinaron posteriormente 2°. Ellos también reportaron flaring de los dientes anteriores superiores (3,5°) y extrusión (2,7mm).

Ghosh y Nanda (1996) evaluaron 41 pacientes tratados con el Péndulo, y encontraron que el 57% fue distalización molar, y el 43% fue pérdida de anclaje anterior y del primer premolar superior. Los autores también reportaron un promedio de inclinación distal del primer molar superior de 15.7°. Bussick y Mc Namara (2000) sugirieron que el aparato péndulo, es más efectivo en pacientes con el anclaje en el segundo molar superior decíduo y con el segundo molar superior permanente aún sin erupcionar para reducir una apertura indeseable de la mordida.

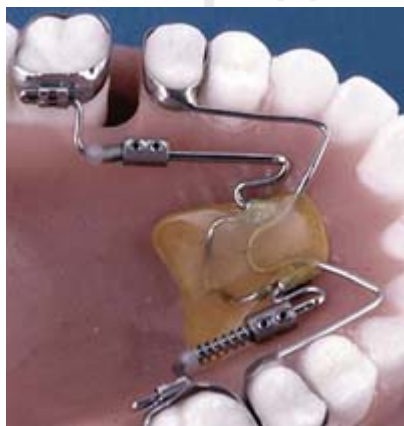Brickman y col. (2000) en un reciente artículo examinaron los resultados clínicos de 72 pacientes tratados consecutivamente con el Jones jig. Los resultados de éste estudio indican que la muestra que usó el Jones jig, mostró cambios similares que la muestra que usó el péndulo (Gosh y Nanda 1996)

El Distal Jet, un aparato lingual para distalización relativamente nuevo, ha sido recientemente desarrollado por Carano y Testa (1996). Este aparato lingual tiene tres ventajas distintas: los molares superiores son distalizados sin el movimiento lingual que ocurre con el Péndulo, puede fácilmente convertirse en un arco de Nance, y produce menos inclinación molar con más movimiento en cuerpo (Carano y Testa 1996, Carano y

col. 1996, Carano y Testa 1997).

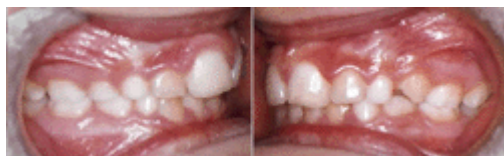El objetivo de este artículo es ilustrar el Distal Jet y la secuencia de la corrección completa de las maloclusiones de Clase II en pacientes en crecimiento y en pacientes adultos.

DESCRIPCION DEL DISTAL JET



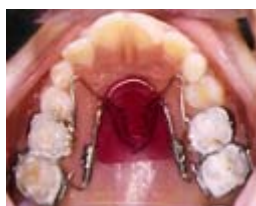El Distal Jet está formado por dos tubos vestibulares unidos a un botón de Nance. Este puede estar soldado al primero o segundo premolar con bandas o adherido por medio de una malla para bondear. Usando los primeros premolares habrá un desplazamiento distal de los segundos premolares durante la distalización de los molares, pero se incrementa la cantidad de pérdida de anclaje durante la distalización. Usando los segundos premolares hay una pérdida de anclaje mínima pero un tiempo más largo de tratamiento debido a la necesidad de distalizar en masa los caninos, los primeros y los segundos premolares. En la dentición mixta rutinariamente se escogen como anclaje los segundos molares deciduos mientras que no se haya reabsorbido un tercio de la raíz. En cada lado, un alambre en bayoneta insertado dentro del aditamento lingual de la banda del molar puede correr libremente a través del tubo (fig. 1). La fuerza distalizadora es dada por la compresión total del resorte, lo que se

consigue deslizando el tope distalmente y manteniéndolo en la nueva posición distal. La abrazadera es mantenida en su posición con el tornillo mesial, mientras que el tornillo distal es usado solamente para retención. Ya que la línea de acción de la fuerza distalizadora pasa cerca del centro de resistencia del molar, se obtiene una distalización en cuerpo. La fuerza ejercida por el resorte precalibrado es de 180 o 240 gramos al momento de su máxima activación. Se recomienda el uso del resorte de 180 gr. cuando está solo el primer molar, mientras que se recomienda el resorte de 240 gr. cuando están presentes el primer y el segundo molar (fig.2).



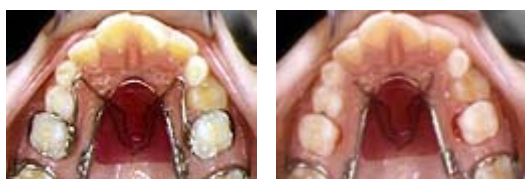El Distal Jet es capaz de distalizar el primero y segundo molar juntos, aún si la fuerza es aplicada solo en el primer molar. Una vez que se ha alcanzado la cantidad deseada de movimiento distal de los molares superiores, Carano y Testa (1996) sugieren convertir el aparato en un retenedor de Nance retirando los aditamentos con los resortes y agregando acrílico fotocurable o

autopolimerizable a la base de alambre.




Los brazos que van a los premolares, son removidos secuencialmente, o todos al mismo tiempo, de acuerdo a los deseos del clínico. Otro método para convertir el Distal Jet en un retenedor para los molares, es usando unos tornillos dobles (Bowman 1998). Una vez que se ha completado la distalización del primer y segundo molar superior. El Distal Jet se puede convertir en un retenedor molar bloqueando la abrazadera con el tornillo mesial que está en el tubo, y con el que está en distal sobre el alambre en bayoneta (fig.3). El tope para activación, se afloja y se mueve

anteriormente ganando espacio para el resorte. Se recomienda remover el resorte agarrándolo del extremo libre con una pinza (ej. Una Weingart pequeña) y jalándolo hacia fuera del alambre en bayoneta, puede verse el extremo distal del tubo, dentro del cuál entra la bayoneta de alambre. El tope con los tornillos dobles se puede deslizar sobre esta unión, y el tornillo mesial se puede fijar contra el tubo mientras que el tornillo distal se asegura contra la bayoneta de alambre, manteniendo el tubo y el alambre juntos para prevenir el



movimiento molar. Entonces se sugiere remover los alambres que conectan los premolares al acrílico del botón palatino usando una fresa de diamante con una pieza de mano de alta velocidad. Si hay movilidad del alambre que está dentro del aditamento lingual, El acrílico del Nance puede separarse de



la mucosa palatina. Para evitar este problema, la caja lingual debe ser crimpada con una pinza de How. Además, la bayoneta de alambre o el tubo pueden doblarse con una pinza de tres picos para ajustar la presión del acrílico contra la mucosa palatina.

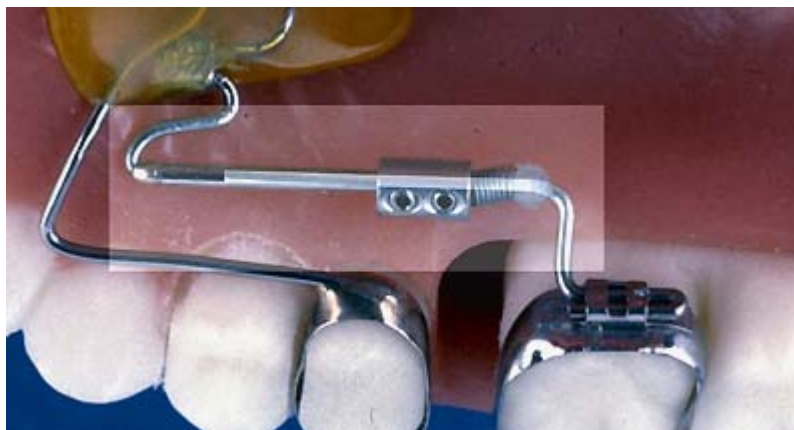
<http://www.vjo.it>

EFFECTOS CLINICOS DEL DISTAL JET

Recientemente se han obtenido mas datos detallados sobre los efectos clínicos de la distalización del primer y segundo molar superior un estudio clínico en 25 pacientes (Carano y col. 1996).

Los resultados de este estudio fueron :

- 1) El Distal Jet produce distalización en cuerpo del molar superior con una inclinación distal limitada a solo 0.6 grados por cada mm de distalización.
- 2) La pérdida de anclaje es de alrededor del 20% del espacio total abierto mesialmente al primer molar.
- 3) La distalización en cuerpo obtenida con el Distal JET no incrementa la divergencia mandibular.
- 4) El Distal Jet es confortable para el paciente, no requiere de cooperación y es absolutamente estético.



Para adultos es recomendable extraer el tercer molar antes de empezar la distalización. Las interferencias de los terceros molares podrían ser un obstáculo que podría poner en riesgo la distalización de los molares superiores. Sin embargo, hay casos en los que los terceros molares podrán ser dejados en su lugar, estos son en los pacientes en los

cuales los terceros molares todavía están altos y no están en contacto con la raíz de los segundos molares. Otra interferencia con la distalización molar, podría ser la construcción o colocación incorrecta del Distal Jet. Si el tope distal esta en contacto estrecho con la mucosa palatina, después de los primeros milímetros de distalización se comprimiría el paladar e inhibiría el movimiento molar. El tope debe estar separado del paladar de 1 a 2 mm (fig.4).

Una posición incorrecta del Distal Jet, podría crear un incremento de la fricción dentro de la unidad telescópica. Un nivel alto de fricción también podría ser otra causa de reducción de la distalización del molar.

La secuencia sugerida para una correcta colocación del aparato es :

1. Una separación completa de los dientes para un ajuste y colocación precisa de las bandas (fig.5).
2. Una impresión y un modelo de trabajo adecuados y completos.
3. Mantener el espacio hasta que el Distal Jet regrese del laboratorio.
4. Ligación de las bandas molares al Nance modificado para un fácil manejo y colocación.
5. Checar el ajuste del Distal Jet antes de cementarlo.
6. Cementarlo como una unidad integral.

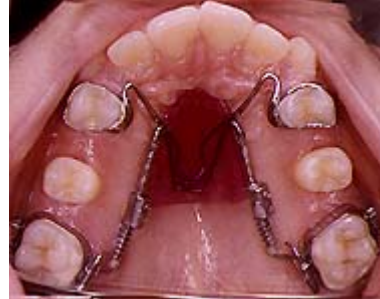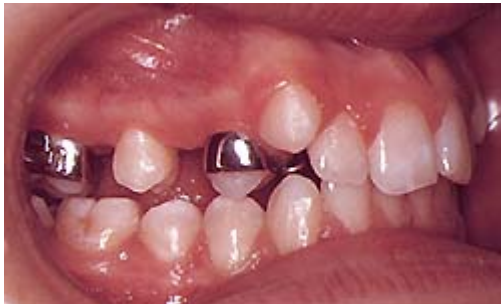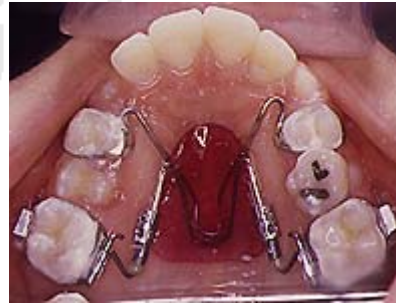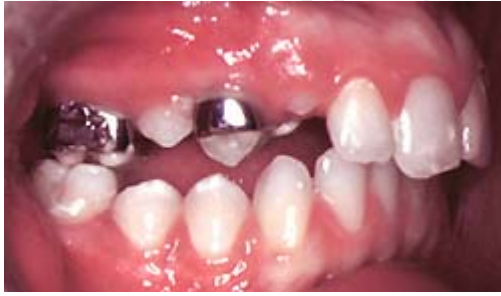CORRECCION DE LA CLASE II EN LA DENTICION MIXTA

La distalización molar es solo el primer paso importante en la corrección final de una maloclusión de Clase II. Aunque la posición correcta del molar se obtiene fácilmente con el Distal Jet, el progreso y la finalización del tratamiento podría ser complicado por la necesidad de la cooperación del paciente y por la estabilidad del anclaje durante la distalización secuencial de los premolares, caninos e incisivos.

En la dentición mixta, el enfoque tradicional para completar el tratamiento después de la distalización del molar, es corregir el overjet por medio de arcos utility superior e inferior y elásticos Clase II (Carano y Testa 1996). Los incisivos, los caninos deciduos y los molares deciduos son distalados en masa , no secuencialmente. Los arcos utility están realmente indicados en estos casos ya que los dientes deciduos pueden ser evitados, el overbite puede mantenerse bajo control y las relaciones oclusales sagitales pueden ser corregidas con elásticos Clase II. Después de haber alcanzado una relación molar de Clase I y un overjet apropiado, los dientes permanentes erupcionarán en su posición correcta y solo será necesario hacer algunos ajustes finales. Aún cuando el tiempo de uso de los elásticos Clase II es solo unos pocos meses más largo que el tiempo necesario para la distalización molar con el distal jet, la cooperación del paciente y la estabilidad del arco inferior como anclaje son fundamentales. Un tratamiento combinado, con una primera fase con el Distal Jet y una segunda fase con el Jasper Jumper (para mantener los primeros molares superiores mientras son usados como anclaje para retraer por medio de cadenas elásticas a los caninos y premolares) (Bowman1998) podría eliminar la necesidad de cooperación del paciente, pero no reduce los requerimientos de anclaje en el arco inferior, y no reduce el tiempo con brackets (en el caso que se requiriera otra fase con aparatos fijos más adelante o en la dentición permanente).

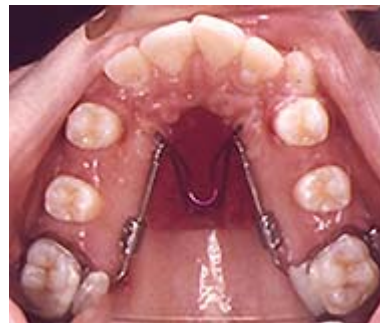Las variables que los autores sienten que fueron reducidas dando un mejor tratamiento fueron, la cooperación, los requerimientos de anclaje y la duración del tratamiento.

Recientemente se ha propuesto una nueva secuencia en los casos de Clase II en la dentición decidua donde el principal objetivo es eliminar los requerimientos de anclaje en el arco inferior después de la distalización molar :

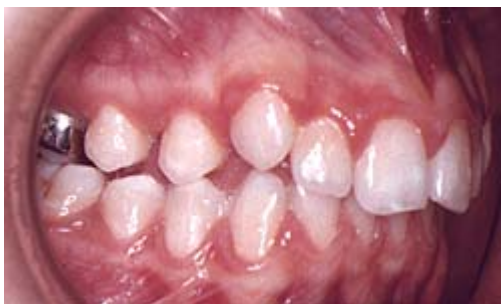

1. Distalización molar (fig.6).

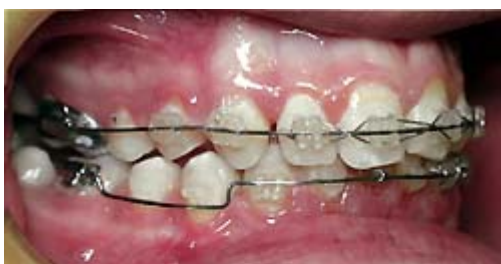2. Conversión del Distal Jet en un botón de Nance normal (Fig.7)

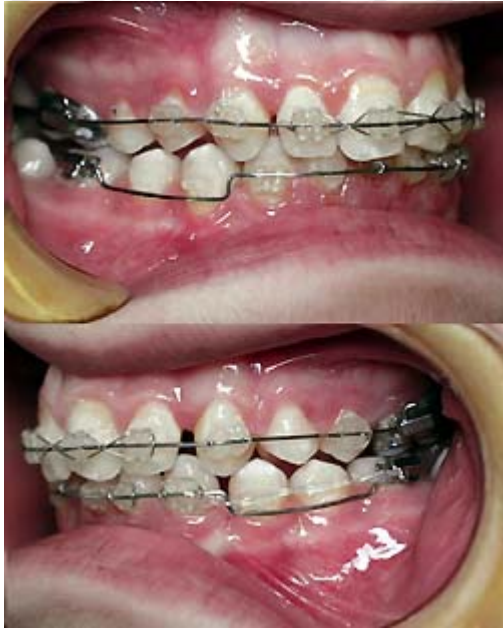

3. No se hace tratamiento activo y se espera para el desplazamiento distal natural de la dentición mixta (fig.8).



4. Después de 6 meses el botón de Nance del D.J. se remueve y se substituye con un botón de Nance





nuevo.

5. No se hace tratamiento activo y se espera a la erupción natural de la dentición permanente. Los dientes permanentes erupcionarán generalmente cerca de una apropiada oclusión de Clase I.

6. Finalización con multibrackets (fig.9). No se necesita o se necesita un mínimo de uso de elásticos Clase II.

Las ventajas de esta estrategia de tratamiento son: reducción al mínimo del tiempo de uso de aparatos fijos, mínimos requerimientos de anclaje del arco inferior y un rápida fase de terminado en la dentición permanente.

CORRECCION DE LA CLASE II EN LA DENTICION PERMANENTE

El primer paso del tratamiento es la colocación del Distal Jet y su activación inicial. Los resortes open coil deben ser totalmente comprimidos una vez al mes, hasta que se alcance la relación molar de Clase I. El Distal Jet debe ser el único aparato en el arco superior hasta que se alcance la relación molar de Clase I. De hecho, los casos en los cuales se colocaron los aparatos multibrackets fijos durante la activación del aparato distalizador, han mostrado tener menos estabilidad de la unidad de anclaje (Patel 1999).

Después de la distalización, los molares deben ser mantenidos en su nueva posición, ya que hay una significativa recidiva mesial. Para evitar esto, los autores sugieren un doble control del anclaje : uno palatino (el Distal Jet transformado en un botón de Nance normal) y un anclaje labial (el arco de alambre con topes en mesial de los primeros molares superiores. La distalización de los premolares y caninos se hace en masa y no en secuencia. El arco inferior actúa como anclaje para los elásticos Clase II, los cuales serán usados para corregir las relaciones caninas. Con el fin de que el arco inferior se mantenga estable con el uso de los elásticos intermaxilares, se debe preparar con un arco rectangular. Después de corregir la relación canina, se deben retirar el botón de Nance y los topes mesiales, y se pueden utilizar fuerzas de Clase II para distalizar los incisivos. Al final del tratamiento se le da al paciente un retenedor superior de Hawley y

se coloca un retenedor fijo en el arco inferior del 3 al 3. El paciente es citado para observación y para los ajustes que pudieran ser necesarios cada mes en el primer año, y cada cuatro meses durante el segundo año.

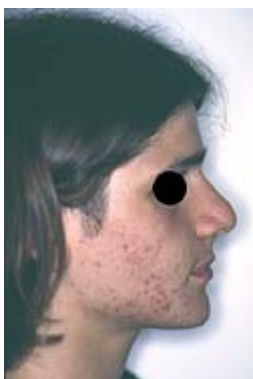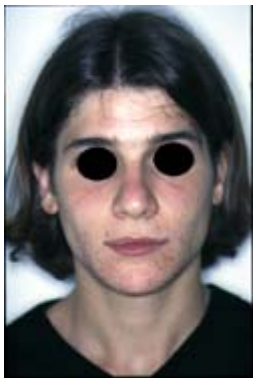<http://www.vjo.it>

EL DISTAL JET EN LA ORTODONCIA LINGUAL

Los ortodoncistas de hoy pueden atestiguar del incremento en la demanda de cuidados ortodónticos para adultos. Para satisfacer esta demanda, se han hecho extensivas investigaciones y desarrollos los pasados 20 años para proveer un aparato Edgewise verdaderamente "invisible" (Gorman y col. 1983 ; Kurz y Gorman 1983 ; Smith y col. 1986 ; Gorman 1991).

En los casos donde está indicada la retracción del arco superior, el Distal Jet es un aparato conveniente para el tratamiento lingual, ya que es estético, no requiere de cooperación del paciente, y efectúa la distalización molar con un movimiento en cuerpo. La combinación de los brackets linguales en los dientes anteriores y el aparato de distalización tiene dos ventajas, corrige la mordida profunda e incrementa la velocidad de la distalización molar eliminando las interferencias oclusales. Una vez que se ha completado la distalización en cuerpo del primer y segundo molar, el Distal Jet se puede convertir en un retenedor molar. La combinación del aparato distalizador como el Distal Jet, seguido de una fase con elásticos Clase II en pacientes donde se necesita retracción dental superior, representa una estrategia segura y efectiva para la corrección de la Clase II sin extracciones.

Caso Clínico



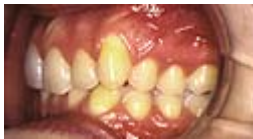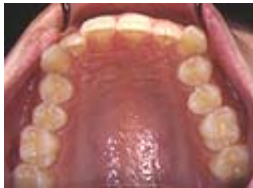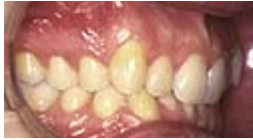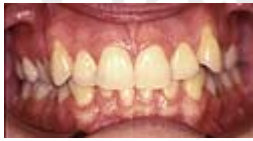Diagnóstico

Se presentó a consulta A.C. quien era un estudiante de 18 años. Presentaba una Clase II div.2 asimétrica con un patrón esquelético regular con el canino superior izquierdo posicionado ectópicamente y con un overbite excesivo de 4mm.. Sus análisis cefalométricos indican que está dentro de normas aceptables con la excepción de un ángulo interincisal excesivo de 151°. Presentaba un parodonto saludable y tenía los terceros molares. Su radiografía panorámica no mostraba nada destacable. No había restauraciones en las superficies linguales ni otras complicaciones para el bondeado lingual (fig.10).

Plan de Tratamiento

Los objetivos del plan de tratamiento fueron distalizar el molar superior

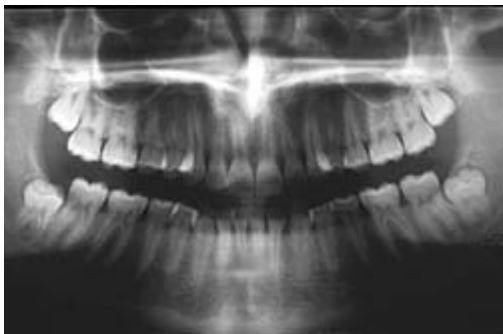izquierdo, reducir el overbite y corregir la posición de los caninos. El plan de tratamiento era :



1.- Distal Jet para la corrección de la mordida profunda

2.- Colocación de brackets linguales en el arco superior, del primer molar al primer molar con un arco de alambre de acero inox. del .012 con loops en omega para la estabilización del molar superior. El arco inferior fue tratado con una mecánica labial, empezando con un alambre .014 de acero inox.

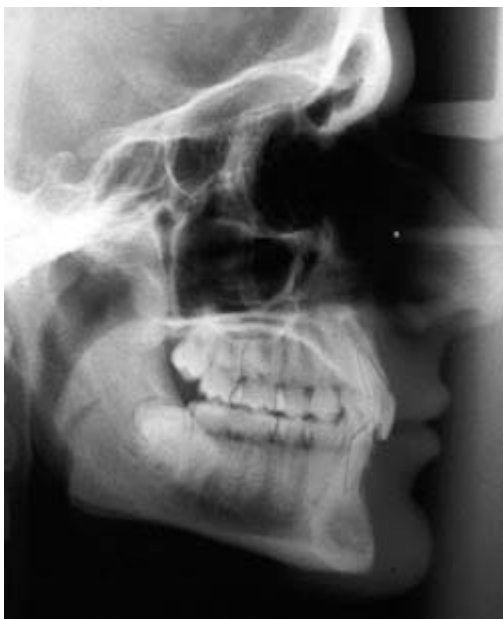3.- Nivelar y alinear con arcos de acero inox. del .014 y .016



4.- Retraer y cerrar el espacio del arco superior del lado distalado con elastómeros y elásticos Clase II. El molar distalizado fue retenido en una relación de Clase I con un tope en omega en el arco lingual superior.

5.- Torque y terminado con un arco de alambre .016 x .022 de acero inox. en el arco superior y .017 x .025 de acero inox.

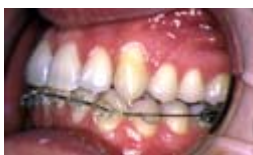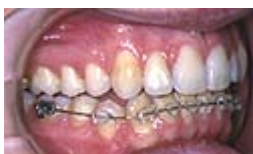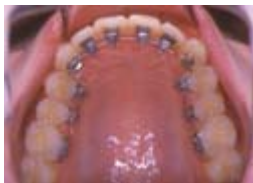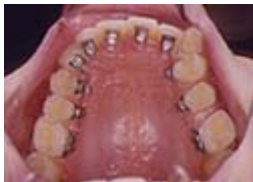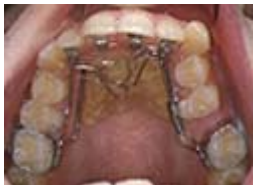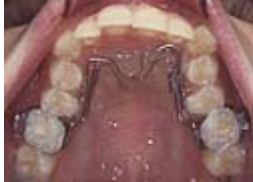6.- Retención fija del 3 al 3 en el arco inferior, y un retenedor de Hawley en el arco superior



Tratamiento

Durante esta fase se inició el alineamiento del arco inferior con brackets labiales. Los brackets linguales fueron colocados del primer molar al primer molar del otro lado con bondeado indirecto (Noviembre 12, 1997). El botón

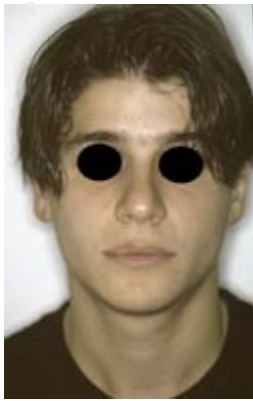de Nance se removió y se colocó un arco inicial de acero inox. del .012 con topes en omega mesial a los primeros molares superiores (fig.12).



Después de un mes los arcos linguales fueron reemplazados con arcos de alambre del .014 y .016 de acero inox. y las mecánicas bucales progresaron hasta el .016 x .022 de acero inox.. Se colocaron hilo elástico y elásticos Clase II para cerrar espacios y retraer los dientes anteriores superiores en el lado izquierdo (fig.13).

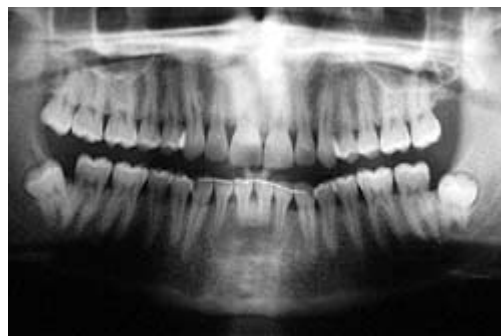
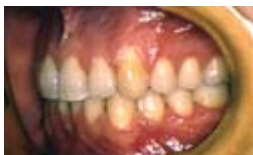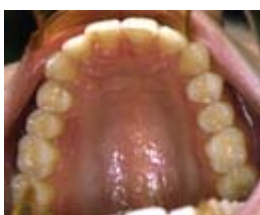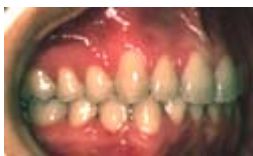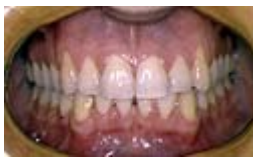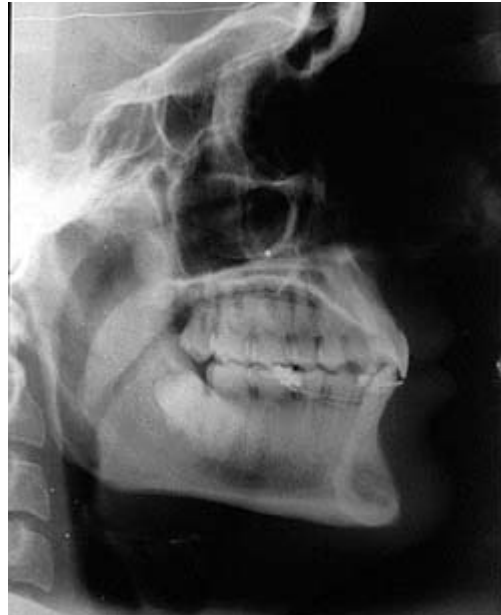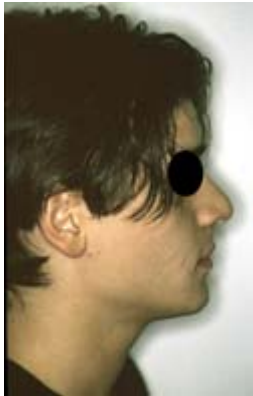A los 7 meses, se colocaron arcos de alambre .016 x .022 de acero inox. por lingual y .018 x .025 por bucal. Se inició el uso de elásticos Clase II desde el gancho del lateral hacia los primeros molares inferiores (fig.14).

Después de 14 mese de tratamiento activo, se habrían alcanzado los principales objetivos del tratamiento. 19 meses después del inicio del tratamiento, fueron retirados todos los brackets y las bandas. Los análisis cefalométricos muestran extrusión posterior inferior y algo de intrusión anterior superior presumiblemente como un resultado del plano de mordida del bracket. El ángulo del plano mandibular sin embargo, se mantiene sin cambios. El tercer molar erupcionó.



Retención

Se le dio al paciente un retenedor superior de Hawley y se le colocó un retenedor fijo inferior del 3 al 3. El paciente ha sido citado cada mes durante el primer año y cada cuatro meses durante el segundo año para observación y para hacer cualquier ajuste que pudiera ser necesario (fig.15).



Conclusiones

Aún cuando recientemente se han propuesto en la literatura varios otros aparatos para distalización molar, el Distal Jet tiene algunas características peculiares que lo

diferencian de otros. El Distal Jet aplica una fuerza constante a través del centro de resistencia de los molares, realiza un movimiento dental controlado en todos los planos del espacio (sagital, transversal y vertical) y puede fácilmente convertirse en un retenedor para los molares distalizados. Durante su funcionamiento, las fuerzas recíprocas son disipadas uniformemente a través del botón palatino hacia la mucosa sin irritación del paladar. (Carano y Testa 1996, Carano y col. 1996, Carano y Testa 1997). En un reporte por Carano y col. (1996) en 25 pacientes, fueron estudiados los efectos del tratamiento del Distal Jet a través del análisis de fotografías intraorales. Los investigadores usaron las fotografías por la dificultad para obtener imágenes cefalométricas claras que indicaran los cambios dentales que ocurrieron durante la distalización. También se obtuvieron medidas clínicas directas. Ellos reportaron una apertura de espacio mesial al primer molar superior de 0.9mm por mes en promedio. Encontraron que el 80% del incremento del espacio fue debido al movimiento distal del primer molar superior, y 20 % debido a la pérdida de anclaje anterior. Carano y Testa también notaron otros cambios oclusales, incluyendo una mínima rotación molar distolingual y una cantidad variable de expansión molar. Patel (1999) también confirmó la distalización en cuerpo de los molares con un mínimo de pérdida de anclaje (30%) y sin efectos sobre la altura vertical esquelética, él encontró más vestibularización de los incisivos durante el uso del Distal Jet. La diferencia en la pérdida de anclaje entre los dos estudios es explicada por el hecho que el segundo ejemplo tenía brackets en el arco superior durante el tratamiento (el ejemplo del Dr. Bowman) causando inestabilidad de la unidad de anclaje. Los autores de hecho, recomiendan el uso del Distal Jet antes de colocar los brackets en el arco superior.

Una vez que se ha alcanzado la cantidad deseada de movimiento distal de los molares superiores, Carano y Testa (1996) sugieren convertir el aparato en un retenedor de Nance retirando las agarraderas de ajuste y el resorte, y agregando acrílico termocurable o acrílico rápido a la base de alambre. Entonces se retiran los brazos de los premolares secuencialmente o todos a la vez de acuerdo a los deseos del clínico. Bowman (1998) también ha sugerido la incorporación de unos tornillos de fijación adicionales en cada agarradera de ajuste. El diseño de tornillos de fijación dobles es útil cuando se convierte el Distal Jet en un arco de Nance.

Uno de los retos que resultan en cualquier tratamiento que involucra la distalización molar intencional, es la consolidación de los arcos después que se ha completado el movimiento posterior de los molares. Además del botón de Nance, Carano y Testa (1996) han sugerido el uso de aparatos fijos combinados con el uso simultáneo de un arco de alambre con dos topes mesial a los molares. En pacientes no cooperadores se ha sugerido (Carano y Testa 1997, Bowman 1998) el uso de aparatos fijos combinado con el uso simultáneo del aparato Jasper Jumper. Este módulo de fuerza fijo es incorporado para mantener la distalización de los molares superiores, para proveer anclaje durante la retracción anterior con arcos de cierre o con mecánicas de deslizamiento y para alentar un patrón de crecimiento craneo -facial más favorable.

Aún cuando la distalización molar es un avance en el tratamiento de Clase II sin extracción , otras no menos importantes fases de tratamiento deben ser bien entendidas si el objetivo final de tratamiento es una buena oclusión de Clase I .

La reducción de la necesidad del anclaje desde el arco inferior, es un paso adelante en el tratamiento de la Clase II sin extracciones en pacientes con crecimiento, tratados con

el Distal Jet. Ya que los molares distalizados no pueden considerarse como un anclaje estable para la retracción secuencial de premolares y caninos, en el pasado, se recomendaba el uso de fuerzas intermaxilares (elásticos Clase II o el Jasper Jumper) para la distalización de los caninos, premolares e incisivos. Aún si se deja en su lugar el botón de Nance, la remodelación de hueso todavía no ha completado la maduración del hueso recién depositado, por lo tanto, si se aplicara una fuerza mesial, los molares se desplazarían rápidamente de regreso. La participación del arco inferior para propósitos de anclaje, es una necesidad más que una elección y la consecuente vestibularización inferior, es el efecto colateral negativo aceptable por un tratamiento con cualquier tipo de mecánica de distalización. Las experiencias clínicas enfocadas en la falta de cooperación, en la eliminación de los requerimientos de anclaje del arco inferior, y en la reducción del tiempo de tratamiento activo, han llevado a nuevas secuencias de tratamiento en pacientes Clase II sin crecimiento. En pacientes en dentición mixta, la distalización molar con el Distal Jet es la única intervención terapéutica. Los otros dientes se desplazarán hacia atrás espontáneamente a una oclusión correcta. Es necesaria una fase de terminado después de que se ha completado la erupción, sin la necesidad del uso o con un mínimo uso de elásticos Clase II.

Por el contrario, en la dentición permanente todavía es necesario el uso de fuerzas intermaxilares para la retracción de los premolares, caninos e incisivos. La secuencia sugerida en este artículo después de la distalización molar, son los procedimientos para una corrección total de la maloclusión de Clase II en pacientes adultos, y el uso de elásticos Clase II es menor tiempo y no requiere de tanta cooperación del paciente.

Un aparato distalizador que sea totalmente estético es más versátil que uno que sea visible, ya que puede ser útil tanto en ortodoncia labial como en la ortodoncia lingual. Se piensa que la ortodoncia lingual difiere bastante de la ortodoncia labial y que se necesita diferentes planteamientos para la selección de casos y para el plan de tratamiento. Las diferencias resultan primeramente de la posición de los brackets sobre la superficie lingual de los dientes, del efecto de apertura de la mordida de los brackets linguales de los incisivos superiores sobre los incisivos inferiores, y de la respuesta mecánica de los alambres y de los brackets linguales. Mientras que en la técnica labial uno puede combinar fácilmente brackets con auxiliares palatinos o linguales (aditamentos de expansión o de distalización, botones o barras de anclaje), esto no es posible cuando los brackets linguales están colocados. El uso de auxiliares esta limitado a los que pueden ser combinados con los brackets linguales, con una consecuente limitación a las mecánicas ortodónticas tradicionales. Además, el plano de mordida construido en los brackets anteriores superiores usualmente causa desoclusión de los segmentos posteriores. En ciertos casos, como cuando hay un ángulo del plano mandibular bajo y mordida profunda, la apertura de la mordida es benéfica. Hay por supuesto, algunas veces que la apertura de la mordida no es deseable como en los casos de un ángulo del plano mandibular aumentado. Las maloclusiones de Clase II, pueden presentar un patrón de crecimiento mandibular hacia abajo, y la rotación hacia abajo y hacia atrás exacerba el problema. Finalmente, la ortodoncia lingual, por la dificultad para ganar espacio, ha sido tradicionalmente más extractiva que la ortodoncia labial.

En el presente artículo ha sido ilustrado un enfoque original para el tratamiento de la Clase II sin extracciones con una técnica verdaderamente invisible. La combinación de brackets linguales en los dientes anteriores (incisivos) y los aditamentos distalizadores

tiene dos ventajas : corrige la mordida profunda, e incrementa la velocidad de la distalización molar eliminando las interferencias oclusales. También en la ortodoncia lingual la combinación de un aparato distalizador como el Distal Jet con una fase de elásticos Clase II en pacientes donde se necesita la retracción dental superior, representa una estrategia efectiva y confiable para la corrección de la Clase II sin extracción.

Bibliography

1. Angle EH. New system of regulation and retention. *Dental Register* 1887;41:597-603.
2. Bondemark L, Kuroi J. Distalization of maxillary first and second molars simultaneously with repelling magnets *Eur J Orthod* 1992;14:264-272.
3. Bondemark L, Kuroi J, Bernhold M. Repelling magnets versus superelastic nickel-titanium coils in simultaneous distal movement of maxillary first and second molars. *Angle Orthod* 1994; 64:189-198.
4. Bowman S J. Modifications of the Distal Jet. *J Clin Orthod* 1998; 9: 549-556.
5. Bowman S J. Combination Class II therapy. *J Clin Orthod* 1998; 32:611-620.
6. Brickman C D, Sinha P K, Nanda R S. Evaluation of the Jones jig appliance for distal molar movement. *Am J Orthod Dentofac Orthop* 2000; 118:526-534.
7. Bussick T J, McNamara J A, Jr. Dentoalveolar and skeletal changes associated with the Pendulum appliance. *Am J Orthod Dentofac Orthop* 2000;117:333-343.
8. Carano A, Testa M. The Distal Jet for Upper Molars Distalization. *J Clin Orthod* 1996; 7: 374-380.
9. Carano A, Testa M, Siciliani G. The lingual distalizer system. *Europ J Orthod* 1996; 18: 445-448.
10. Carano A, Testa M, Rotunno E, Siciliani G. Valutazioni cliniche su venticinque casi di distalizzazione dei molari superiori ottenute col Distal Jet. *Ortodontol Ital* 1996; 6:789-798.
11. Carano A, Testa M. Clinical applications of the distal jet. Genova: RS Editore, 1997
12. Cetlin N M, Ten-Hoeve A. Nonextraction treatment. *J Clin Orthod* 1983;17:396-413.
13. Gianelly A.A, Vaitas A.S, Thomas W M , Berger D G. Distalization of molars with repelling magnets. *J Clin Orthod* 1988; 22:40-44.
14. Gianelly A A . Distal movements of maxillary molars. *Am J Orthod Dentofac Orthop* 1998;114:66-72.
15. Ghosh J, Nanda RS. Evaluation of an intraoral maxillary molar distalization technique. *Am J orthod Dentofac Orthop* 1996;110:639-646.
16. Gorman JC, Hilgers JJ, Smith JR. Lingual Orthodontics: A Status Report Part 4 Diagnosis and Treatment Planning. *J Clin Orthod* 1983 Feb: 99-115.
17. Gorman CJ. Comparison of treatment effects with labial and lingual fixed appliances. *Am J Orthod Dentofac Orthop* 1991, 99:202-209.
18. Graber TM. Extraoral force- fact and fallacies. *Am J Orthod* 1955;41:490.
19. Hilgers JJ. The Pendulum Appliance for Class II non-compliance therapy. *J Clin Orthod* 1992; 26:700-713.
20. Huerter GW, Jr. A retrospective evaluation of maxillary molar distalization with the Distal Jet appliance. St Louis: Unpublished Master's thesis, Department of Orthodontics, St.Louis University, 1999.
21. Jones R D, White M J. Rapid Class II molar correction with an open-coil jig, *J Clin Orthod* 1992; 26:661-664.
22. Joseph AA, Butchart CJ. An evaluation of the Pendulum distalizing appliance. *Semin Orthod* 2000;6:129-135.
23. Kloehn SJ. Evaluation of cervical traction of the maxilla and upper first permanent molar. *Angle Orthod* 1961;31:91-104.
24. Locatelli R. Un altro metodo per la distalizzazione. *Mondo Ortodontico* 1991; 16:671-677.
25. Kurz C, Gorman J C. Lingual Orthodontics: A Status Report Part 7. A Case Reports-Nonextraction, Consolidation. *J Clin Orthod* 1983 May: 310-321.
26. Patel A. Analysis of the Distal Jet appliance for maxillary molar distalization. Oklahoma City: Unpublished Master's thesis, Department of Orthodontics, University of Oklahoma, 1999.
27. Proffit WR. Contemporary orthodontics. St. Louis: CV Mosby, 1986.
28. Rana R, Becher MK. Class II correction using the bimetric distalizing arch. *Semin Orthod* 2000;6:106-118.
29. Smith J R, Gorman J C, Kurz C, Richard M D. Keys to Success in Lingual Therapy Part 2. *J Clin Orthod* 1986, May:330-340.
30. Wilson W I. Modular Orthodontic system. *J Clin Orthod* 1978; 12:259-278

To cite this article please write:

Carano A. Testa M. Clinical application of the Distal Jet in class II non-extraction treatment. *Virtual Journal of Orthodontics* [serial online] 2001 Mar 15; 3(4):[6 screens] Available from URL: <http://www.vjo.it/034/djing.htm>

[about us](#) | [current issue](#) | [home](#)

Virtual Journal of Orthodontics ISSN - 1128 6547
NLM Unique ID: 100963616 OCoLC: 405786477
Issue 3.4 - 2001 - <http://www.vjo.it/vjo034.htm>
Copyright © 1996-2001 All rights reserved
E-mail: staff@vjo.it